1897
Lane Medical Library

Über die

Fussgelenksluxation

durch Rotation nach aussen.

(Luxatio pedis per eversionem.)

Inaugural-Dissertation

zur

Erlangung der Doctorwürde

in der

Medizin, Chirurgie und Geburtshülfe,

welche

nebst beigefügten Thesen

mit Zustimmung der Hohen Medicinischen Facultät

der Königl. Universität Greifswald

am

Mittwoch, den 23. Juni 1897

Mittags 1 Uhr

öffentlich vertheidigen wird

Wilhelm Knust

aus Daberkow.

Opponenten:

Herr Dr. med. Ernst Lüdemann.

Herr Drd. med. Josef Langheld.

Greifswald.

Buchdruckerei C. Sell (Hans Adler).

1897.

Dem Andenken

seines Vaters

gewidmet.

Digitized by the Internet Archive
in 2026

https://archive.org/details/IA40154003_0201

Zu Anfang des Sommersemesters 1897 kam in dem Kgl. Universitätskrankenhaus zu Greifswald in der chirurgischen Abteilung des Herrn Geheimrat Helferich ein Fall von Fussgelenksverrenkung zur Beobachtung, der wegen seiner Eigenart weiterer Kenntnisnahme wert erscheint. Er wurde mir zur Veröffentlichung gütigst überlassen.

Es sei mir gestattet zu näherem Verständnis desselben wie der Fuss-Verrenkungen überhaupt kurz den anatomischen Bau des Fussgelenks wiederzugeben.

Wie bekannt resultieren die Bewegungen des Fusses aus der Dorsal- resp. Plantarflexion einerseits und der Abduktion oder Pronation resp. Adduktion oder Supination andererseits. Die letzteren gehen in der von Hueter Talotarsalgelenk benannten Arthrodie vor sich, die Dorsal- resp. Plantarflexion in dem Henle'schen Talocruralgelenk. Das Talocruralgelenk wird gebildet durch die Knochen des Unterschenkels, die Tibia und Fibula und den Talus. Es zeigt die Tibia an ihrem distalen Ende die Gelenkfläche; medial davon hat sie einen z. T. überknorpelten Fortsatz, den Malleolus internus. Lateral ist ein Ausschnitt für das untere Ende der Fibula, die Incisura fibularis. Die Fibula ist an ihrem

distalen Ende stark verdickt und bildet den Malleolus externus, der erheblich weiter nach abwärts reicht als der Malleol. internus. Beide Malleolen umfassen die Gelenkfläche des Talus gabelförmig. Der Talus hat in seinem nach hinten gelegenen Teile dem corpus tali, die Gelenkfläche für das Talocruralgelenk. Diese ist Cylinder, dessen Grundflächen von vorn nach hinten um wenige Winkelgrade abgeschrägt sind. Eine feste Verbindung oben genannter Knochen kommt durch Bandmassen und die Gelenkkapsel zu Stande. Die Kapsel setzt sich am Unterschenkel wie am Talus ziemlich genau an der Knorpelgrenze an. An den Seiten ist sie straff gespannt, vorn und hinten dagegen schlaff. Einzelne Faserzüge der fibrösen Kapsel treten durch ihre Stärke besonders hervor und verschmelzen z T. mit den zahlreichen Bändern, welche die Gelenkenden in straffer Verbindung halten und zwar verbinden lateral das Ligamentum talo fibulare anticum, das Lig. calcaneofibulare und das Lig. fibulare posticum die Fibula mit dem Talus resp. Calcaneus. Auf der medialen Seite sind die einzelnen Bänder zu dem Lig. deltoideum verschmolzen, das die Tibia mit Talus und Calcaneus verbindet. Die Fibula und die Tibia werden ihrerseits durch die Lig. tibiofibularia ant. und post. verbunden. Diese Verbindung ist jedoch nur eine lockere, denn nach den Untersuchungen von Henke können beide in der Querrichtung bis um 1 Linie von einander entfernt werden.

Das Taloruralgelenk ist in der Hauptsache ein Charniergelenk für eine Drehung um eine durch die Malleolen gelegte transversale Axe. Ausser der Charnierbewegung sind jedoch in dem Gelenk am Ende der Plantarflexionen noch geringe seitliche Lokomotionen möglich. Sie kommen dadurch zu Stande, dass der hintere schmalere Teil der Talusrolle Spielraum zwischen den Malleolen bekommt. Auch gewisse rotatorische Bewegungen des Fusses treten nach Lossen nicht selten am Schlusse der extremen Plantarflexion auf. Es dreht sich hierbei die hintere abgerundete Ecke der Innenkante der Talusrolle herum und bewirkt so eine Drehung der Fussspitze nach aussen.

In Folge seines festen Baues ist das Gelenk sehr selten der Sitz einer Luxation. Es kommt vielmehr bei Dislocationen in der Mehrzahl der Fälle zu Frakturen der Unterschenkelknochen besonders der Fibula, zu sogenannten Strohmeierschen Verrenkungsbrüchen. Die Luxationen können nun auf zweierlei Art entstehen, einmal durch Dislocation des Fusses in einer der Axen des Gelenks, sodann durch Rotation des Fusses um eine der Axen.

In der vertikalen Axe ist eine Luxation nur nach oben möglich. Es tritt hierbei die Talusrolle zwischen die Unterschenkelknochen nach Riss der Ligamente zwischen Tibia und Fibula. Eine reine Luxation ohne Fraktur der Unterschenkelknochen

dieser Art ist von Fergusson, Morris, Bryant u. A. beobachtet worden.[1])

In der transversalen Axe kann eine Luxation nicht eintreten. Es wird der Talus sich hierbei gegen einen Malleolus anstemmen und durch eine andrängende Gewalt über denselben hinweggehebelt werden. Hierbei macht er zugleich eine rotatorische Bewegung.

In der dritten Axe, der sagittalen ist eine Luxation, sowohl nach vorne, wie nach hinten möglich. Es sind dies die Luxatio pedis anterior und posterior. Nach den grundlegenden Untersuchungen von Henke entstehen sie durch zu starke Dorsalflexion oder Plantarflexion.

Durch Rotation um die transversale Axe können Luxationen nicht entstehen, da die Drehung um diese Axe die physiologische Aufgabe des Gelenks ist.

Eine Drehung um die sagittale Axe, also im Sinne der Pronation oder Supination ist normal nicht möglich. Es stellt sich hierbei die Talusrolle mit einem grösseren Durchmesser zwischen die Malleolen, als ihre Entfernung auch in physiologischer Diastase der Unterschenkelknochen von einander beträgt. Daher muss, soll eine Luxation in diesem Sinne erfolgen, entweder eine Malleolarfraktur eintreten oder nach Zerreissung der Ligamenta tibiofibularia durch Diastase der Unterschenkelknochen Platz ge-

1) Tillmanns Lehrbuch der spec. Chirurgie II 1894.

schaffen werden. Ersteres ist das gewöhnliche, und nur ganz seltene Ausnahmen bestätigen das Vorkommen des letzteren Falles. So berichtet Schinzinger von zwei Luxationen nach innen. [1]) In beiden Fällen hatte sich der Fuss um seine Längsachse gedreht, dass der äussere Rand nach unten, der innere nach oben sah, ohne dass eine Fraktur stattgefunden hatte. Einen gleichen Fall veröffentlichte Späth. [2])

Der Drehung um die dritte Axe, also im Sinne der Inversion und Eversion, stehen ebenfalls die Malleolen im Wege. Hier werden dieselben durch die Talusrolle nicht nach aussen, sondern nach vorn resp. hinten gedrängt. Soll es zu einer Luxation kommen, so müssen die Malleolen frakturiert werden, oder die Unterschenkelknochen auseinander weichen.

Eine dritte Möglichkeit wäre noch eine Verdrängung des unteren Fibulaendes. Dies Vorkommen einer Fibulaluxation im unteren Ende ist, zwar von einigen Autoren, wie Bardeleben [3]) berichtet worden, aber nicht im Zusammenhang mit einer Fussluxation. Von Fischer [4]) wurde der erste Fall dieser Art publiciert. Bei diesem Falle ist jedoch ausser der Luxation noch eine Fraktur der Fibula zu konstatieren.

---

1) Schinzinger, Mitteilungen aus dem Gebiete der Luxationen und Frakturen.

2) Jahresbericht der gesamten Medicin 1888. II.

3) Bardeleben, Lehrbuch der Chirurgie.

4) Zeitschrift für Chirurgie. Bd. 20. 1884.

Ich komme auf diesen Fall weiter unten zurück.

Versuche, den Mechanismus dieser Luxationen klarzustellen, sind von Maisonneuve, Bonnet und vor allem von Hönigschmidt angestellt worden. Letzterer veröffentlichte das Ergebnis seiner Untersuchungen in der deutschen Zeitschrift für Chirurgie Bd. 8. Für den vorliegenden Fall interessieren uns nur seine Beobachtungen bei der Auswärtsdrehnng des Fusses. Er stellte seine Versuche derart an, dass er den Unterschenkel fixierte und dann gewaltsam den Fuss auswärts rotierte. Er hatte bei seinen 22 Fällen folgende Resultate.

1. einfache Bänderabreissungen in 2 Fällen.

Es waren hier die zum äusseren Knöchel ziehenden Bänder mit kleinen Knochenpartien abgerissen.

2. Frakturen am unteren Ende der Fibula mit und ohne Verletzung der Bänder. In einem Teil der 12 Fälle war die Fibula spiralig gebrochen; in anderen war nur der hintere Teil des Malleolus abgesprengt.

3. Diastase der beiden Unterschenkelknochen mit und ohne Fraktur der Fibula. Es waren dies 8 Fälle. In allen war das Ligamentum tibiofibulare anterius, nur einmal das Ligamentum tibiofibulare posterius zerrissen. Das Ligamentum interosseum war in der Mehrzahl der Fälle mit dem Periost von der äusseren und hinteren Fläche der Tibia bis zur Mitte des Unterschenkels abgetrennt. Nur in 2 Fällen war keine Fraktur der Fibula eingetreten. Wenn diese Versuche auch nicht geeignet sind vollkommene

Klarheit zu schaffen darüber wie Luxationen am lebenden Körper entstehen, so geben sie doch genug Aufschluss über die Verhältnisse zur Beurteilung der vorkommenden Fälle.

Ein Fall der letzten Art ist die oben angekündigte

Neue Beobachtung aus der Greifswalder Klinik

(Professor Dr. Helferich.)

14. IV. 97. Anamnese: Gutsbesitzer A. W., 52 Jahre alt, wurde heute Morgen 8 Uhr von einem Bullen, den er vor ihm an der Krippe stehend geschlagen hatte, mit grosser Gewalt gegen das rechte Bein gestossen. Er fiel, während der Fuss auf irgend eine Weise in der Krippe fixiert war, nach hinten. Dabei machte der Körper eine Rotationsbewegung im Sinne des militärischen „Links um." Während des Falles fühlte er unter heftigsten Schmerzen, wie der Fuss, um mit seinen Worten zu reden, umwrickte.

Um 11 Uhr wurde er in die hiesige chir. Klinik aufgenommen.

Status praesens. Patient ist mittelgross und recht korpulent. Sein Knochengerüst ist kräftig.

Die Besichtigung des verletzten Beins, welches wegen der bedeutenden Schmerzen ängstlich fixiert ist, fällt sofort eine starke Störung der Form in der Fussgelenkgegend auf. Abgesehen von einer nachher

genauer zu beschreibenden knöchernen Prominenz an der vorderen und inneren Seite der Fussgelenkgegend erweist sich der Fuss als in einer völlig perversen Stellung zum Unterschenkel stehend. Hängt der Unterschenkel, wie beim sitzenden Patienten, senkrecht herab, so steht der Fuss in abnormer Weise hochgradig nach aussen gedreht. Betrachtet man das Bein derart, dass man entsprechend der Längsaxe des Fusses die Visirlinie auf den Unterschenkel richtet so sieht man nicht die Vorderfläche sondern die Aussenfläche des Unterschenkels und der Kniegegend. (Vgl. Abb. I.)

Unterschenkel wie Fuss erschienen nicht verändert. Die Veränderung beschränkt sich auf die Verbindungsstelle dieser beiden Teile, an welcher eine Weichteilschwellung zur Zeit fehlt, dagegen wie oben erwähnt eine abnorme Konfiguration der Knochenpunkte deutlich hervortritt. Betrachtet man zunächst den Unterschenkel von vorne, so erscheint ein weiterer knochenharter Vorsprung unter der dünnen sehr gespannten Haut, an einer Stelle, welche offenbar dem unteren Ende der Tibia entspricht. Hält man eine macerierte Tibia daneben, so erkennt man mit voller Sicherheit in der Prominenz den etwas geschwellten Rand der Vorderseite des Gelenkkörpers der Tibia und den Malleolus internus. Man erkennt auch mit voller Sicherheit, dass hier keine Fraktur, ja nicht einmal eine Randabsprengung vorliegt. Die Gegend des Malleolus externus bildet (Abb. II.)

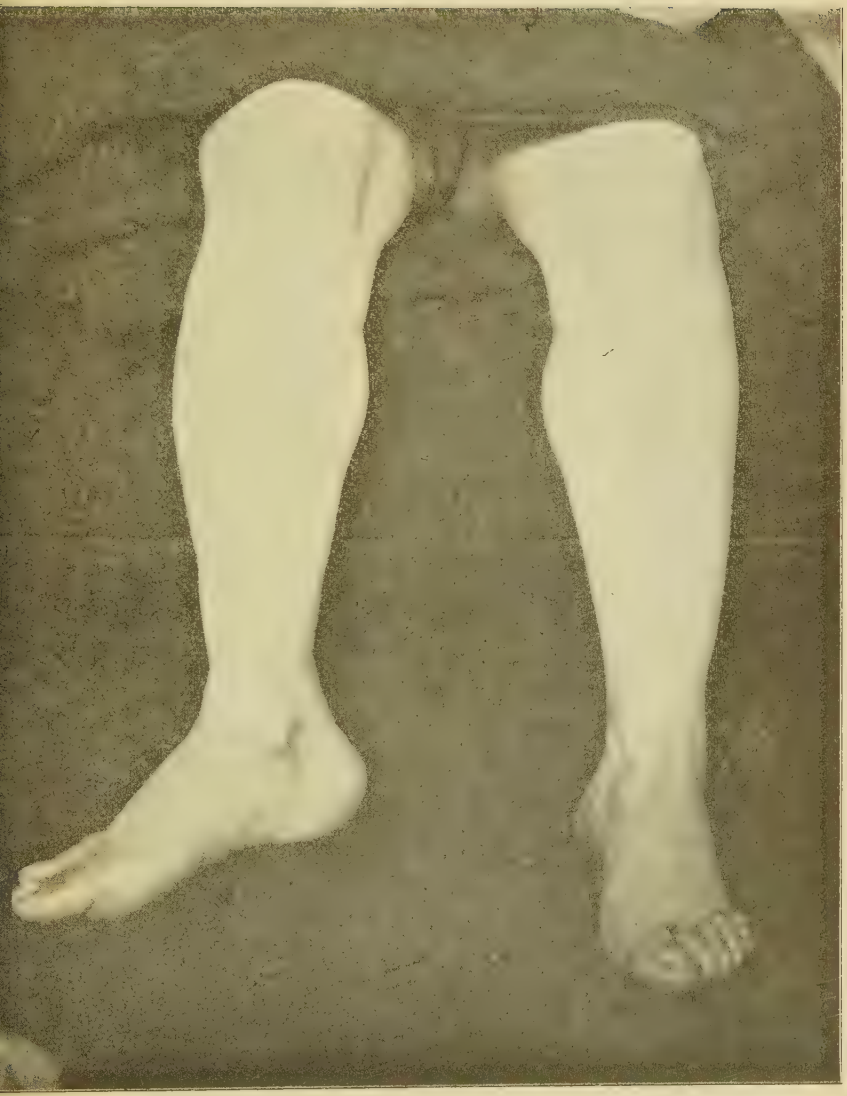

Abb. I.

Abb. II.

nur einen geringen, nicht über normales Vorkommen hinausgehenden Vorsprung. Die äussere Fussgegend ist mit dem äusseren Knöchel in annähernd normaler Verbindung geblieben. Dagegen ist, wie aus dem Vorherigen sich ergiebt, eine vollständige Trennung an der inneren Seite des Fusses und seiner Verbindung mit der Tibia vorn und innen zu Stande gekommen. Die Entfernung der Malleolenweite ist ersichtlich grösser als linkerseits. Eine genauere Palpation ist äusserst schmerzhaft. Eine stärkere Verschiebung des Fusses nach vorn oder hinten ist im Uebrigen nicht vorhanden.

In Chloroformnarkose wird zunächst der obige Befund bei der Untersuchung bestätigt. Es wird ferner nachgewiesen, dass an der Fibula oder an den äusserem Knöchel eine Fraktur nicht vorhanden ist. Nach Herstellung einer leichten Equinusstellung genügt nur ein geringer Zug am Fusse, um unter geringem Reiben die Zurückführung des Fusses in seine normale Stellung zum Unterschenkel, speciell zur Tibia zu Stande zu bringen. Sofort verschwindet die abnorme Prominenz des unteren Tibiarandes. Jede normale Bewegung ist ausführbar. Die Fibula ist federnd in ihre normale Verbindungsstelle mit der Tibia zurückgekehrt. Ein geringer Druck reicht hin um diese von beiden Unterschenkelknochen gebildete Gabel wieder auseinander zu bringen; allein bei ruhiger Haltung ist eine normale Stellung vorhanden. Die Hautstelle welche vorher über dem

Knochenvorsprung lag, ist sehr verdünnt, unter ihr befindet sich ein mässiger Bluterguss. Das Bein wird nach sorgfältigster Desinfektion der Haut aseptisch verbunden und auf einer Cramer'schen Schiene gelagert.

Am 26. IV. findet nach vollständig schmerzloser Zwischenzeit Verbandwechsel statt. Der Fuss ist in der Gelenkgegend noch mässig geschwollen, die Kontouren sind verstrichen. Die Haut bezw. das Unterhautzellgewebe ist bis Handbreit unter die Kniegelenkgegend hinauf reichlich mit Hämorrhagien injiciert. Aktiv wird der Fuss je 10—15° flectiert und extendiert. Rotieren wird nur angedeutet. Passiv etwas grössere Beweglichkeit, aber Schmerzen besonders am inneren Knöchel. Nach Desinfection der Haut, die an mehreren Stellen ihrer obersten Epidermisschichte durch die eröffneten, halb serös, halb blutig gefärbten Blasen beraubt ist, wird ein neuer aseptischer Verband angelegt.

1. V. Verband ohne Schiene. Beweglichkeit 15—20° Massage des Gelenks und besonders der Wadenmuskulatur. Bei derselben ist die Schmerzhaftigkeit nicht bedeutend. Die Bettruhe wird fortgesetzt.

12. V. Die Kontouren sind normal. Die Beweglichkeit ist nur wenig mehr eingeschränkt gegen die anderere Seite. Es finden sich nur noch Andeutungen der Hämorrhagien.

14. V. Patient wird geheilt entlassen.

19. VI. Die Gegend des Gelenks das untere Drittteil des Unterschenkels ist leicht ödematös geschwollen. Die Beweglichkeit des Gelenks ist nahezu normal, sowohl in Flexion und Extension als auch in Pronation und Supination. Beide Bewegungen sind nicht schmerzhaft. Auf Druck besteht noch eine gewisse Empfindlichkeit vorne über der Verbindungsstelle von Tibia und Fibula. Patient geht auf ebenem Boden gut, auf unebenem dagegen noch vorsichtig und unsicher. Es wird kaltes Fussbad verordnet.

Es sei mir gestattet aus der Litteratur

Gleiche und ähnliche Fälle

zur Vergleichung heranzuziehen.

Der einzige Fall dieser Art in der deutschen Litteratur ist in der deutschen Zeitschrift für Chirurgie Bd. 20 1884 von Fischer veröffentlicht. (II)

Er lautet:

Ein 23jähriger Schlosser glitt aus und fiel in der Weise nieder, dass sein linkes Bein unter dem Körper zu liegen kam. Beim Hervorziehen desselben sah er den Fuss verdreht. Die starken Schmerzen machten jedes Auftreten unmöglich. Nach einer halben Stunde wurde der Kranke ins Krankenhaus gebracht.

Status. Es bestand eine hochgradige Deformität. Am meisten fiel die Abduktion des linken Beines auf, welches so stark war, dass wenn der

Kranke mit gerade nach vorn gerichteter Kniescheibe auf dem Rücken lag, der ganze äussere Fussrand dem Bette auflag. Der Fuss war um 90° um seine vertikale Axe nach aussen rotiert. Sodann bestand Plantarflexion. Die Fussspitze war in dem Grade gesenkt, dass die Längsaxe des Fusses und des Unterschenkels einen Winkel von 130° bildeten. Dagegen fehlte eine Rotation um die sagittale Axe; äusserer und innerer Rand waren weder gesenkt noch gehoben. Man sah bei der horizontalen Lage des Kranken nur die innere Seite des Fusses und die grosse Zehe, nichts von der Planta, nichts vom Dorsum, nur wenig von der zweiten Zehe. Ausserdem fiel es auf, dass der medianwärts gerichtete Hacken des Fusses stark hervortrat und die Achillessehne sehr angespannt war. Eine Messung vom hinteren Rande des Malleolus internus bis zur Spitze des Hackens ergab am kranken Fuss 9 cm, am gesunden 8 cm. Der Fuss war also gleichzeitig etwas medianwärts verschoben.

In Betreff der Knochenkontouren bestand zunächst ein starkes Vorspringen des Malleolus internus gegen die Haut. Letztere war in ihrer Farbe unverändert, sehr gespannt, liess aber keinen Durchbruch des Knochens befürchten. Vom Talus war nichts zu fühlen. An der lateralen Seite des Unterschenkels sprang ebenfalls der Knochen deutlich unter die Haut vor: aber nicht der Malleolus externus, sondern die für die Fibula bestimmte Gelenkfläche der Fibia.

Erst wenn man mit dem Finger auf die Rückseite des Unterschenkels glitt, fühlte man als harten Körper den Malleolus externus. Etwa 5 cm über seiner Spitze wurde auf Druck Frakturschmerz empfunden. Crepitation fehlte. Die Fibula war also gebrochen und der mit dem Fuss verbundene Malleolus externus nach hinten verschoben.

Legte man den Kranken auf die rechte Seite, so dass also die Kniescheibe seitlich gerichtet war, dann stand der gesenkte Fuss gerade nach vorne, man übersah den ganzen Fussrücken und sämtliche nach vorn gerichtete Zehen. Von der gegen die Haut vorspringenden Gelenkfläche der Tibia mit der Fibula zog sich eine seichte Furche nach aussen und unten gegen den äusseren Fussrand hin. Am Unterschenkel fiel sehr deutlich eine schmale Längsfurche auf, welche handbreit unter dem Fibulaköpfchen begann und schräg nach unten verlief, um sich an der Rückfläche des Unterschenkels zu verlieren. Diese Furche entsprach dem Verlauf des Musculus peronaeus longus. Die Anschwellung um das Sprunggelenk war beträchtlich. Der Umfang um die Malleolen betrug am kranken 28 cm am gesunden Bein 25 cm. Blutunterlaufungen fehlten.

Die Reposition gelang ausserordentlich leicht. Bei gleichzeitiger Beugung im Knie- und Hüftgelenk machte Fischer eine gelinde Extension nach unten und adducierte. Der Assistent übte dabei einen Druck auf den Malleolus externus nach vorn aus.

Der Fuss wurde nach der Reposition rechtwinklich zum Unterschenkel gestellt, reichlich mit Watte gepolstert, und ein Tripolitverband angelegt.

Nach 14 Tagen erster Verbandwechsel.

Das Gelenk war wenig geschwollen und auf Druck kaum schmerzhaft.

Nach 4 Wochen war Callusbildung über der Fibula zu konstatieren.

Nach 6 Wochen wurde der Verband fortgelassen. Patient konnte gleich ohne zu hinken gehen.

Die Entstehung der Luxation denkt sich Fischer folgendermassen. Beim Ausgleiten entstand durch Abduktion mit Erhebung des äusseren Fussrandes Fraktur der Fibula. Durch die Last des Körpers wurde denn der Fuss nach aussen rotiert. Fischer hält die Luxation für eine Variatät der Lux. pedis externa, die sich durch die Abduktion von 90°, und die Plantarflexion auszeichne. Als neues Symptom stellt er die Furche längs des Peronaeus longus auf. Nach seiner Meinung hat sich der Muskel infolge des Drucks der frakturierten Tibia contrahiert.

Die anderen Fälle stammen aus der französischen Litteratur und zwar aus einer Abhandlung des Prof. Thomas aus Tours in der Revue de chirurgie Jahrg. 1887.

Der erste (III), der dort nur citiert wird und mir leider nicht zugänglich war, ist eine Beobachtung Huguiers's, der dieselbe 1848 in der Union medicale veröffentlichte.

Er lautet, soweit er von Thomas citiert ist: Ein Küfer war damit beschäftigt Fässer in einen Keller zu befördern. Dabei rissen plötzlich die Stricke, an denen ein Fass hinuntergelassen wurde, so dass dieses ins Rollen kam. Er hielt es so gut er konnte mit Oberschenkeln und Knieen und ging so rückwärts die Kellerstufen hinab Unten versagte ihm die Kraft. Das Fass riss ihn nieder und rollte ihm auf die unteren Extremitäten. Dabei wurde besonders das rechte Bein an der Innenseite stark zerquetscht; der Fuss wurde an seiner Innenseite ergriffen und gewaltsam von innen nach aussen gedreht.

Der Fuss war im Tibiotarsalgelenk um seine vertikale Axe nach aussen rotiert, so dass sein innerer Rand direkt nach vorn, sein äusserer nach hinten sah Es war Frakturschmerz und Krepitation vorhanden.

Huguier dachte sich den Vorgang so: es sei der Verletzte in Rückenlage von der andrängenden Gewalt getroffen und dabei der Fuss bei fixiertem Unterschenkel nach auswärts rotiert. In dieser Lage werde dann der Fuss durch Muskelzug fixiert. Bei Versuchen, die er anstellte, konnte er diese Luxation nur mit Fraktur der Fibula erzeugen. Er kam daher zu dem Schluss, dass die Fraktur eine Bedingung für die Entstehung der Luxation sei.

Der zweite Fall (IV.) von Thomas ist eine eigene Beobachtung desselben.

Ein Bauer wurde beim Einsturz einer Strohmiethe (enorm tas de bottes de paille) auf den Rücken geworfen und unter derselben begraben. Er wurde sofort zu verschiedenen „Gliedereinrenkern“ gefahren, die ihre Ohnmacht bei einer so schweren Verletzung eingestehend, ihn nach Tours schickten.

Thomas fand folgenden status praesens.

In der Rückenlage des Patienten war vom rechten Fuss die Fusspitze nach aussen die Ferse nach innen gerichtet. Der äussere Rand ruhte, nach hinten und unten gerichtet auf der Unterlage, während der innere nach oben sah. Der Fuss stand im rechten Winkel zum Unterschenkel. Er zeigte weder Flexion noch Extension und nicht die geringste Abweichung im Sinne der Abduktion und Adduktion. Der Fuss, wie der Unterschenkel standen also in *T* Form zu einander. Die beiden Arme des *T*, ungleich lang, wurden durch die Ferse und den vorderen Teil des Fusses gebildet. Beide hatten um ihre neue Stellung einnehmen zu können einen viertel Kreis beschreiben müssen. Die vordere Kante der Tibia bildete in ihrem unteren Ende einen deutlichen Vorsprung, über dem die Haut stark gespannt war. Unter diesen fand sich eine quere Furche, in die man einen Finger hineinpassen konnte.

Trotzdem der Unfall sich vor 12 Stunden ereignet hatte, bestand keine Schwellung und man sah aufs deutlichste, die Achillessehne sich unter der

Haut schräg nach innen markieren und ebenso die Sehnen des Musc. tibialis anticus (jambier antérieur) und das Extensor digitorum (extenseur des orteilles) schräg nach unten und aussen vor dem Malleolus externus hervortreten.

Die Unterschenkelknochen zeigten keine Spur von Fraktur. Thomas konnte sich beim Fehlen einer Anschwellung leicht von der Intaktheit der Malleolen überführen. Es verursachte nämlich ein Druck über denselben, wie auch auf die Fibula keinerlei Schmerz.

Die ganze Verletzung war überhaupt nur mässig schmerzhaft. Der Fuss war fixiert, dass Patient das Bein in toto ohne besondere Schmerzen am Fuss leicht bewegen konnte.

Die Spannung der Haut über der Gelenkgabel der Tibia und Fibula war so stark, dass sofort zur Reposition geschritten werden musste.

Bei gebeugtem Knie des Patienten nahm Thomas die Ferse in die eine, den Fuss in die andere Hand und übte einen Druck auf die Fussspitze aus.

Dadurch wurde die Achillessehne entspannt, und der Talus von der vorderen Kante der Tibia entfernt. Durch eine Rotationsbewegung wurde dann die Ferse nach hinten, die Fussspitze nach vorne geführt. Beim zweiten Versuche kam es zur Reposition.

Der dritte (V) von Thomas berichtete Fall wurde ihm von Soubie mitgeteilt.

Ein Mann war auf die Spitze einer Bockleiter

von etwa 2 m Höhe gestiegen. Diese stürzte um. Beim Fallen wurde der linke Fuss zwischen einem grossen Stein und einer Weinrebe eingeklemmt, Der Mann fiel dann auf die rechte Körperseite.

Es stand der Fuss im rechten Winkel zum Unterschenkel. Die Fusspitze war nach aussen gerichtet die Ferse bildete einen starken Vorsprung nach innen. Vorne war die Haut am unteren Ende der Tibia über einer Prominenz stark gespannt Es bebestand keine Fraktur der Malleolen und der Fibula.

Die sofortige Reposition gelang leicht. Der Unterschenkel wurde fixiert. Dann wurde der Fuss, während eines Zuges in der Axe des Unterschenkels nach unten einwärts rotiert.

In diesen beiden letzten Fällen ist die Luxation in der Weise zu stande gekommen, dass, während der Fuss fixiert war, der Körper eine seitliche Bewegung machte. Thomas glaubt, dass auch bei Huguier derselbe Mechanismus stattgefunden habe Er giebt zwar zu, dass sich der Vorgang so abspielen könne, wie Huguier beschreibe, aber er hält es für höchst unwahrscheinlich. Man könne eher annehmen, dass bei dem in Frage kommenden Falle das Fass durch den Fuss ergriffen und ihn fixiert und, dass der Körper dann im Falle eine seitliche Bewegung gemacht habe.

Bei Versuchen, die Thomas anstellte, hatte er ein anderes Resultat wie Huguier zu konstatieren. Es trat stets eine Fibulafraktur ein, aber nicht die

gewünschte Luxation. Thomas kommt daher zu der Ansicht, die Erhaltung der Fibula sei eine günstige Bedingung für die Luxation. Wenn die Fibula frakturiert, oder Diastase der Gelenkgabel eingetreten sei, würde viel eher eine Luxation nach innen, als eine Rotationsluxation nach aussen entstehen.

Die Fixation des Fusses in dieser neuen Lage wird nach Thomas nicht allein durch den Muskelzug bewirkt; er hält ausserdem noch Knochenhemmung für notwendig. Diese werde durch den vorderen Rand der Gelenkgabel gebildet, hinter welchem sich die innere Kante der Talusrolle befinde.

Epikritische Bemerkungen.

Unterziehen wir diese fünf Fälle einer genaueren Untersuchung, so finden wir zur Beurteilung derselben folgendes:

1. In ihrer Entstehung besteht ein Unterschied zwischen Fall I, IV und V und II. Im Falle III bin ich geneigt, den Darlegungen Thomas zu folgen; er würde also auch zur ersten Gruppe gehören. Bei diesen ist die Verletzung so zu stande gekommen, dass der Körper eine Rotation machte, während der Fuss in stärkster Extension fixiert war. Im Falle II wurde der Fuss durch die Last des Körpers aus seiner Stellung gedrängt.

2. Bei allen besteht eine gleiche Deformität. Es ist der Fuss um die Axe des Unterschenkels,

also die vertikale nach auswärts gedreht, derart, dass der äussere Fussrand von vorne gesehen nach hinten, der innere nach vorne gelegen ist.

Fall III, der mir im Originalbericht nicht vorlag, muss ich leider von der weiteren Besprechung ausschliessen.

3. In den übrigen 4 Fällen findet sich eine eigenartige Prominenz am unteren Ende der Tibia, über der die Haut straff gespannt ist. In den 3 genauer beschriebenen Fällen hat diese Prominenz eine ähnliche Gestalt. Sie wird durch die Formation ihres unteren Randes charakterisiert. Thomas beschreibt unter diesem eine quere Furche, in die man einen Finger hineinpassen könne. Offenbar meint er damit, dass der untere Rand der Tibia oben und lateral von der Furche steil abfalle, und so mit dem Fusse eine Einsenkung von der ungefähren Gestalt eines Fingereindrucks bilde. In Fall I und II hat die Prominenz wie die Vergleichung der Abbildungen ergab, die gleiche Gestalt. Die Prominenz ist mit voller Sicherheit als das untere Tibiaende mit dem Malleolus internus anzusprechen.

4. In II, IV und V ist ein Vorspringen der Ferse mit einer stärkeren Anspannung der Achillessehne beobachtet worden. Im vorliegenden Falle springt dies nicht besonders in die Augen. In geringem Grade ist wohl wie die Abbildnng zeigt, ein Hervortreten der Ferse zu konstatieren. Eine stärkere Anspannung der Sehne ist jedoch nicht

konstatiert worden. Es ist möglich, aber wenig wahrscheinlich, dass das hier vorhandene reichliche Fettpolster den Vorgang verschleiert haben mag.

5. Da Huguier und Fischer die Affection für eine Varietät der Luxatio pedis externa ansehen — Luxation en dedans des Huguier ist dasselbe — ist es von Wichtigkeit das Fehlen jeder Drehung des Fusses um seine sagitalle Axe zu konstatieren.

6. In Betreff der Dorsal- resp. Plantarflexion besteht zwischen je zwei Fällen ein Unterschied. Von Fall IV und V wird berichtet, dass sich der Fuss in Mittelstellung zwischen Dorsal und Plantarflexion befunden habe. Bei Fall I und II steht der Fuss in geringer Plantarflexion.

7. Thomas betont in seiner Besprechung, dass eine Weichteilschwellung fehle oder doch nur in geringem Grade vorhanden sei. Auch bei uns ist diese Bemerkung gemacht worden. Bei No. II ist dagegen eine bedeutende Anschwellung um das Sprunggelenk konstatiert worden.

8. Ein bedeutsamer Unterschied findet sich, wenn man die Fälle in Bezug auf die Integrität der Knochen prüft.

Bei II u. III — hier kann ich den Fall Huguiers wieder heranziehen — besteht eine Fraktur der Fibula. In den übrigen fehlt eine Fraktur vollkommen.

9. Was die Reposition des Fusses aus dieser abnormen Stellung angeht, so haben Thomas und

Fischer dieselbe bei gebeugtem Knie bewirkt. In beiden Fällen galt es die Achillessehne zu entspannen. Soubie übte einen Zug nach unten aus. Es ist anzunehmen, dass das Knie dabei gestreckt war. Im vorliegenden Falle war das Knie dabei ebenfalls gestreckt oder doch nur ganz leicht flektiert; der Oberschenkel wurde nämlich durch einen Assistenten fixiert und der Fuss lag in der Hand des Operateurs Abgesehen von Soubie der wie gesagt einen Zug nach unten ausübte, machten alle Operateure bei der Reposition eine Plantarflexion.

10. Die Reposition gelang in allen Fällen leicht.

11. Überall wurde eine vollständige Wiederherstellung der Funktionen des Gelenks erreicht.

12. Als Besonderheit des vorliegenden Falles ist die Thatsache zu registrieren, dass die Fibula bei der Reposition federnd in ihre Lage zurückkehrte. Ein geringer Druck genügte sie wieder abzuheben. Es ist anzunehmen, dass von den Bändern zwischen der Tibia und Fibula, wenn nicht beide, doch wenigstens das vordere zerrissen war. Es hat also Diastase der Unterschenkelknochen stattgefunden.

13. Im Falle Fischers (II) ist als Eigentümlichkeit die Stellung des Malleolus externus zu beachten. Derselbe hatte seine Verbindungsstelle mit der Tibia, die Incisura fibularis tibiae, verlassen und war nach hinten gegen die Haut gerückt. Es war offenbar auch hier das Ligamentum tibiofibulare anterius zerrissen.

Ferner wurde von Fischer eine Furche längs des Musc. peronaeus longus am Unterschenkel konstatiert. Er glaubt, dass dies mit einer Kontraktion des Muskels in Folge der Reizung durch die frakturierte Fibula in Zusammenhang stehe. Wäre die Furche nicht einfach dadurch zu erklären, dass der Muskel, durch den Malleolus externus, über den seine Sehne hinwegzieht, aus seiner Lage verdrängt ist?

Wir sehen aus diesen Zusammenstellungen, dass wir es mit Fussgelenksaffectionen — es sind offenbar Luxationen — zu thun haben, die unter einander grosse Ähnlichkeit haben und Symptome zeigen, die wir bei keiner anderen Verletzung wieder finden.

Nicht unerwähnt will ich an dieser Stelle eine Verletzung lassen, die bei oberflächlicher Untersuchung vielleicht Anlass zu einer Verwechslung geben könnte Es ist dies eine horizontale Fraktur des Talus, von der sich ein Fall in der englischen Zeitschrift Lanzet im Januarheft 1897 findet: Dieselbe wurde beobachtet bei einem Maurer, dem der Fuss durch eine fallende Steinplatte eingeklemmt wurde. Die Fibula und Tibia waren unverletzt; der innere Knöchel sprang stark hervor. Der Fuss war weit über der äusseren Knöchel hinaus dislociert. Es handelte sich offenbar um eine horizontal verlaufende Fraktur des Talus, dessen unteres Bruchende vom Lig. talocalcaneum festgehalten, den Knochen des Fusses bei ihrer Luxation nach aussen gefolgt war,

während das obere Fragment zwischen den unverletzten Malleolen zurückgeblieben war. In Narkose wurde der Fuss unter hörbarem Reiben durch Zug leicht reponiert.

Trotz ihrer grossen Aehnlichkeit müssen wir sie jedoch in zwei Gruppen teilen. Die unter 7 angegeführten Punkte veranlassen uns, sie in Luxationen mit Fraktur, d. h. Verrenkungsbrüche und ohne Fraktur also reine Luxationen zu trennen. Das unterscheidende Merkmal zwischen beiden sind Frakturschmerz und Krepitation. Charakteristisch für beide, sowohl Luxationen als auch Verrenkungsbrüche, ist die Rotation des Fusses um die Achse des Unterschenkels und die durch den Malleolus internus und den vorderen Rand der unteren Tibiagelenkfläche gebildete Prominenz, ferner die Neigung zu leichter Reposition.

Nach Thomas soll als ein weiteres Merkmal das Fehlen jeglicher Weichteilschwellung zu konstatieren sein. Im Fischer'schen Falle war dieselbe vorhanden, aber es findet sich dabei eine Fractur und eine bedeutende Verschiebung der Fibula, die vielleicht als die Ursache der Weichteilschwellung angesehen werden könnte. Im vorliegenden Falle ist eine Weichteilschwellung nicht vorhanden. Es dürfte aber doch übereilt erscheinen nach dem geringen Material schon diese zwar auffallende Erscheinung als ein regelmässig wiederkehrendes Symptom zu bezeichnen. Die Fälle der reinen Luxation sind in dieser Beziehung nicht ganz einwandsfrei,

da sie wenige Stunden nach dem Unfall in die Behandlung kamen. Berechtigt erscheint es aber eine leichte Anspannung und Verschiebung der Achillessehne als ein Symptom zu kennzeichnen.

Diese deutlich ausgeprägten Symptome in mehreren Fällen gestatten uns den Schluss, dass wir es mit Luxationen oder Verrenkungsbrüchen sui generis zu thun haben; ihre Entstehungsart und das Fehlen jeglicher Abduktions- oder Adductionsstellung zwingen uns nicht dem Beispiel Huguiers und Fischers zu folgen. Was die Prognose betrifft, so ist die Luxation, abgesehen davon dass die abnorme Stellung des Fusses die Patienten in Angst setzt und rasch dem Arzte zuführt, als eine wenig schwere anzusehen.

Zu berücksichtigen ist, dass ein längerer Aufschub der Reposition die Prognose wegen der drohenden Hautgangrän über der Prominenz und etwaiger darausfolgender Komplicationen trüben kann. Bei geeigneter Behandlung tritt eine volle restitutio ad integrum ein.

Weniger günstig ist die Prognose entschieden bei einer Fraktur. Denn diese ist hier stets eine Torsionsfractur, bei der bekanntlich die Fragmente grosse Neigung zur Verschiebung haben und bisweilen die Haut perforieren können.

Mit Rücksicht auf die Entstehung der Luxation und den Mechanismus kann man sie als eine direkte oder indirekte bezeichnen. Dies geht auch aus den Versuchen hervor.

Die umfangreichsten Versuche dieser Art stellte Honigschmied an. Er konnte an 22 Objekten nur viermal eine reine Luxation herstellen und zwar zweimal ohne dass eine Diastase der Unterschenkelknochen für die Talusrolle Platz geschaffen hatte, und zweimal mit Diastase der Unterschenkelknochen.

Huguier brachte die Luxation des Fusses nur mit Fraktur der Fibula fertig. Auch Thomas frakturierte stets die Fibula. Aber er erhielt nicht die gewünschte Luxation. Bei den Versuchen, die ich an Material des Operationscurs zu machen Gelegenheit hatte, konnte ich nun dieselbe Beobachtung wie Thomas machen. Ich erhielt nie die Luxation. Aber dies liegt zum Teil auch wohl nur daran, dass das Gewebe nach dem Tode doch nicht die Elasticität des lebenden Gewebes hat.

Um den Vorgang bei der indirekten Luxation festzustellen, rotierte ich den Fuss in Plantarflexion.

Ich lasse kurz die Protokolle der Versuche folgen:

I. männliche Leiche mit starkem Knochenbau.

Links: Plantarflexion, zugleich Auswärtsrotation. Der Fuss nimmt unter hörbarem Krach die neue Stellung ein, kehrt aber langsam wieder zurück. Er ist um 90° um seine vertikale Axe nach aussen gedreht und steht noch in geringer Flexionsstellung. Eine Prominenz gleich der oben beschriebenen tritt am unteren Ende der Tibia hervor. Die Fibula ist von

der Gelenkfläche der Tibia an schräg nach oben und hinten frakturiert. Die Tibia ist unversehrt.

Rechts. Nach subcutaner Durchscheidung der Lig. tibio-fibulare ant und talofibulare ein gleicher Befund.

Rechts wie links war der Unterschenkel in seiner ganzen Länge durch die Hände mehrerer Collegen fixiert.

II. Männliche Leiche mit kräftigem Knochenbau. Nach subcutaner Durchschneidung oben genannter Ligamente. Plantarflexion und Auswärtsrotation. Der Unterschenkel wird nur in seinem oberen Drittel fixiert, um die Knochen desselben nicht gegen einander festzustellen. Es gelingt nicht den Fuss in die Gelenkgabel herum zu drehen; bei stärkster Auswärtsrotation tritt der Malleolus internus in geringem Grade hervor.

III. Weibliche Leiche mit gracilem Knochenbau.

links Dorsalflexion
rechts Plantarflexion } und Auswärtsrotation.

Der gleiche Befund wie I. Während der Rotationsbewegung wurde ein Zug am unteren Ende des Unterschenkels nach oben, also in sagittaler Richtung des Fusses ausgeübt. Die Luxationsstellung wird sofort wieder ausgeglichen.

Aus den Versuchen, besonders den Hönigschmied'schen, geht hervor, dass eine reine Luxation dieser Art nur an wenigen Objekten gelingt trotz gleich bleibenden Bedingungen. Man ist daher

berechtigt zu der Annahme, dass zu der Entstehung der Luxation gewisse anatomische Bedingungen gegeben sein müssen, wie ein abnormes Verhältnis zwischen Talusrolle und Gelenkgabel, oder zu schwache Bandmassen zwischen Tibia und Fibula.

Diese eben beschriebene Luxation ist, wie aus der Arbeit hervorgeht nur in den fünf citierten Fällen bekannt. Es nimmt daher nicht Wunder, wenn man keine Benennung in den Lehrbüchern findet. Das einzige Lehrbuch, das dieselbe aufführt ist das von Tillmann's; hier ist sie kurz erwähnt unter der Luxation nach aussen und Rotations oder Abduktionsluxation benannt. Der Name Rotationsluxation stammt vom Huguier. Derselbe führte den Ausdruck luxation du pied par rotation en dehors dafür ein und ihm folgten Fischer und Thomas. Aus einer oben angeführten Betrachtung geht hervor, dass bei der Luxatio pedis externa und interna der Fuss ebenfalls eine Rotation nach aussen macht. Es ist daher der Ausdruck par rotation nicht zu empfehlen. Wer sich mit der Benennung der Luxationen beschäftigt hat, weiss welch heillose Verwirrung auf diesem Gebiete herrscht, denn was der eine eine Luxatio ped. interna nennt ist für den anderen die Luxatio pedis externa etc. Er wird daher auch die Ausdrücke aussen und innen gerne verbannen, und dafür Pronation und Subpination einführen, wie es heute schon häufig geschieht z. B von Leser. Einen Vorschlag die Luxationen im Fussgelenk ein-

heitlich zu benennen ist schon von Späth bei der Veröffentlichung des auch oben erwähnten Falles gemacht worden. Er gebrauchte für die Luxationen nach aussen und innen die Ausdrücke horizontale Rotationsluxationen und zwar durch Abduktion in horizontaler Axe oder Adduktion in dieser Axe. Entsprechend benannte er vorliegende Luxationen Rotationsluxationen in vertikaler Axe. Aber auch dieses Schema hat seine Mängel, einmal wegen seiner Umständlichkeit, dann auch wegen der Ausdrücke Abduktion und Adduktion, die für beide Bewegungsarten des Fusses gebraucht leicht zu Verwechslung Anlass geben. Dieses könnte man umgehen, wenn man für das erste Pronation und Supination, zwar an sich schlechte, aber doch einmal allgemein übliche Ausdrücke, fürs zweite Eversion und Inversion, zwei von Hoffa eingeführte Bezeichnungen, wählte. In dieser Fassung würde sich dann für die Fussluxationen mit Rotation des Fusses um eine Axe folgendes Schema ergeben:

I. Luxation um die vertikale Axe.
   a. Luxatio per eversionem. (5 Fälle.)
   b. Luxatio per inversionem (noch nicht beobachtet.)

II. Luxationen um die sagittale Axe.
   a. luxatio per pronationen
   b. luxatio per supinationen.

Luxationen um die transversale Axe sind nicht denkbar.

Die vorliegende Luxation würde demnach als eine Luxatio per eversionen anzusprechen sein.

Am Schlusse meiner Arbeit sei es mir gestattet meinem hochverehrten Lehrer Herrn Geh. Med.-Rat Prof. Dr. Helferich für die gütige Ueberlassung des seltenen Falles und die stets bereitwillige Unterstützung bei der Anfertigung der Arbeit meinen ehrerbietigsten Dank auszusprechen.

Lebenslauf.

Wilhelm, Eduard, Heinrich, Johannes Knust, evangelisch-lutherischer Confession, wurde am 3. Mai 1873 zu Demmin geboren. Er entstammt der Ehe des † Kgl. Oberamtmanns Wilhelm Knust und seiner Ehefrau Minna, geb. Danzig auf Daberkow, Kreis Demmin. Seine Schulbildung erhielt er auf dem Kgl. Gymnasium zu Demmin, das er Ostern 1893 mit dem Zeugnis der Reife verliess. Er bezog die Universität München, wo er sich hauptsächlich mit kunstgeschichtlichen Studien beschäftigte und die Schönheit in Kunst und Natur bewunderte. Zu Mich. 1893 ging er nach Greifswald, das er nach bestandenem Tentamen physisum nach 3 Semestern verliess. Das folgende Sommersemester war dem Dienste des Königs im Magd. Füs.-Regt. No. 36 gewidmet. Im Wintersemester darauf genoss er den Unterricht der Hallenser Professoren. Nach dem allzufrühen Tode seines Vaters musste er sich wieder der heimatlichen Universität Greifswald zuwenden. Am 5. März 1897 bestand er das Examen rigorosum.

Während der Studienzeit besuchte er die Vorlesungen, Kliniken und Kurse folgender Herren Professoren und Docenten:

In München:

Carriere, von Lommel, von Riehl, Weiss.

In Greifswald:

Ballowitz, Holtz, Oberbeck, Landois, Limpricht, Müller, Preuner, Solger, Sommer.

In Halle:

Eberth, Fehling, Harnack, Leser, Weber.

In Greifswald:

Arndt, Beumer, Busse, Enderlen, Grawitz, Helferich, Löffler, Mosler, Peiper, Pernice, von Preuschen, P. Schirmer, Schulz, Strübing.

Allen diesen seinen hochverehrten Lehrern spricht der Verfasser seinen ehrerbietigsten Dank aus. Besonderen Dank schuldet er Herrn Geh.-Rat Helferich, Herrn Geh.-Rat Mosler und Herrn Prof. Dr. O. Schirmer, in deren Instituten er als Volontär thätig sein dürfte.

Thesen.

I.

Ein Luxatio pedis per eversionem ist nur möglich bei gewissen durch den Bau des Fussgelenks gegebenen Bedingungen.

II.

Die Beaufsichtigung von Wasserleitungsanlagen ist am besten Medicinalpersonen oder doch wenigstens hygienisch geschulten Leuten zu übertragen.

III.

Vor Einleitung der Narkose ist neben der Mundhöhle auch der Nasenrachenraum zu untersuchen, eventuell auszuspülen.